

Artère vertébrale et manipulation

PATRICK LE ROUX

L'auteur met à jour sa publication sur la dynamique de l'artère vertébrale qu'il avait publiée en 1994.

MOTS CLÉS

- Artère vertébrale
- Test

L'article sur la dynamique de l'artère vertébrale publié en 1994 était basé sur une étude anatomique effectuée par dissection et radio anatomie. Le but était d'observer et de mesurer les mouvements dans le segment supérieur de l'artère dénommée « V 3 » [1]. Ce segment correspond à un trajet sinueux de l'artère qui traverse le foramen transversaire de C 1, contourne la masse latérale et perfore la membrane occipito-atloïdienne (figure 1).

À cette date de publication, et en accord avec la littérature, nous avons trouvé pour une artère vertébrale donnée que l'association des mouvements de rotation contro-latérale et d'inclinaison homo-latérale entraînait le plus grand déplacement en étirement du vaisseau. C'est en effet ce mouvement qui risque d'entraîner une dissection de l'artère, encore dénommée déchirure de l'intima, suivie d'un spasme vasculaire provoquant dans les heures suivant la manipulation la formation d'un thrombus vertébro-basilaire.

Depuis cette publication, nous avons réalisé une veille bibliographique, et la synthèse des travaux récents permet un complément d'information.

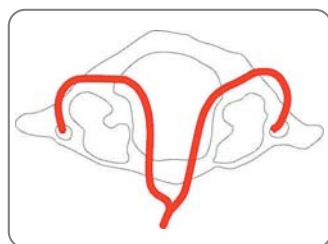
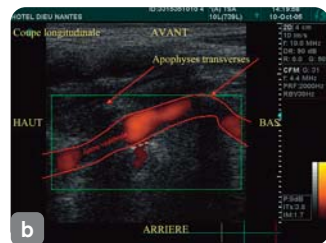
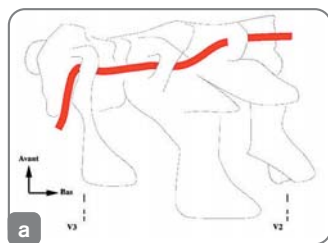


Figure 1. Vue supérieure de l'atlas et réunion des deux artères vertébrales droite et gauche.



Figures 2a et 2b. Vue latérale de l'artère vertébrale sur un individu en décubitus.

patrick.le-roux@club-internet.fr
praticien libéral, enseignant en thérapie manuelle et ostéopathie
Masseur Kinésithérapeute enseignant L.F.M.K Nantes, 41,
rue Douineau, 44230 Saint-Sébastien-sur-Loire

Article relu le 07/02/06
Accepté le 27/08/06

Ces études sont toutes faites *in vivo* par écho-doppler couleur (figure 2). Les mouvements isolés à un seul plan sont les moins stressants pour l'artère. En ce qui concerne la rotation, les avis sont partagés : Haynes [2] et Mitchell [3] constatent parfois une diminution de la vitesse du flux sanguin en fin de course articulaire. Zaina [4] observe également une diminution de la vitesse, mais après une période de latence lors du retour du mouvement vers la position neutre. En revanche, les mouvements combinés sont les plus contraignants pour cette structure vasculaire et c'est la position pré-manipulative maintenue et centrée sur C1 - C2 [5] qui entraîne une diminution significative du flux dans 34 % des 22 sujets testés. L'âge, le sexe ou la mobilité cervicale réduite n'ont aucune influence sur ces derniers résultats.

En nous référant aux auteurs Richter et Reinking [6] qui ont analysé la littérature afin d'avoir un guide pour enseigner le test de l'artère vertébrale à de futurs kinésithérapeutes (figure 3), nous pouvons énoncer les points suivants :

- la pratique du test sur les patients ne nécessite pas d'habileté manuelle particulière ;
- si le test s'avère positif, il est nécessaire de renvoyer le sujet à des examens complémentaires ;
- si le test est négatif, nous ne pouvons pas en tirer de conclusions fiables et un interrogatoire précis concernant les troubles transitoires vasculaires doit être exécuté. Nous recherchons, sans être exhaustifs, l'apparition d'un flou visuel décrit par le patient, d'une diplopie, d'une oscillopsie ou de vertiges et acouphènes. En effet le test isolé donne peu de renseignements au praticien, d'autant plus que cet examen est positionnel, statique et donc éloigné des manœuvres manipulatives de petite amplitude mais de grande vitesse.



Figure 3. Position prémanipulative centrée sur C1-C2.

Dans le cadre de l'enseignement en thérapie manuelle et ostéopathie, l'utilisation des niveaux de preuve des manœuvres est nécessaire pour régler la conduite des futurs praticiens.

Dans le cas présent, le niveau de preuve est absent. ●

RÉFÉRENCES

- [1] Le Roux P, Le Nechet A. Étude dynamique de l'artère vertébrale lors de la mobilisation du rachis cervical. *Ann Kinesither* 1994;7:359-64.
- [2] Haynes M, Milne N. Color duplex sonographic findings in human vertebral arteries during cervical rotation. *J Clin Ultrasound* 2001;1:14-24.
- [3] Mitchell J, Keene D, et al. Is cervical spine rotation, as used in the standard vertebral insufficiency test, associated with a measurable change in intracranial vertebral artery blood flow? *Man Ther* 2004;4:220-7.
- [4] Zaina C, Grant R, et al. The effect of cervical rotation on blood flow in the contralateral vertebral artery. *Man Ther* 2003;2:103-9.
- [5] Arnold C, Bourassa R, et al. Doppler studies evaluating the effect of a physical therapy screening protocol on vertebral artery blood flow. *Man Ther* 2004;1:13-21.
- [6] Richter R, Reinking M. How does evidence on the diagnostic accuracy of the vertebral artery test influence teaching of the test in a professional physical therapist education program? *Phys Ther* 2005;6:589-99.

Étude morphologique de la région cervicale

JEAN-MICHEL LARDRY (1), JEAN-CLAUDE RAUPP (2), PATRICE DAMAS (3)

Le cou relie la tête au tronc. Il est supporté par le segment cervical de la colonne vertébrale autour duquel se superposent de nombreux muscles.

MOTS CLÉS

Cou
Morphologie

Le cou masculin est généralement plus court et plus robuste que le cou féminin qui semble plus allongé à cause du développement musculaire moins important et du volume plus réduit de la cage thoracique [1] (*figure 1*).

Le cou peut être comparé à un cylindre légèrement aplati d'avant en arrière.

On distingue deux régions (*figure 2*) : l'une, antérieure : la gorge (*figure 2a*) ; l'autre, postérieure : la nuque (*figure 2b*).

La gorge

Les limites (*figure 3*)

Limite supérieure

Elle correspond à l'arcade mandibulaire.

Limite inférieure

Elle correspond à une ligne horizontale passant par le bord supérieur du manubrium sternal.

Limites latérales

Elles correspondent à la limite externe du muscle sterno-cléido-occipito-mastoïdien (SCOM) et la limite supérieure du faisceau supérieur du muscle trapèze.

Inspection (*figure 4*)

La région de la gorge est habituellement bien dégagée donc bien visible. Deux reliefs y prédominent : le cartilage thyroïde et les muscles sterno-cléido-occipito-mastoïdiens.

Éléments osseux

– Le cartilage thyroïde (appelé aussi « pomme d'Adam »), appartenant au larynx, est surtout visible chez les hommes et, paraît-il, surtout chez ceux qui ont une voix grave. Son développement est considéré comme un caractère sexuel secondaire.

– Le bord antérieur de la clavicule, bien visible sous la peau [2].

– Le bord supérieur du manubrium sternal.

Éléments musculaires

– Les muscles sterno-cléido-occipito-mastoïdiens dont on devine le trajet de chaque côté du cartilage thyroïde.

(1) Directeur. Institut de Formation en Masso-Kinésithérapie, 6bis, chemin de Cromois, 21000 Dijon.

E-mail : ifmk.dijon@wanadoo.fr

(2) Masseur-kinésithérapeute Cadre de Santé, responsable pédagogique.

(3) Graphiste, artiste plasticien.

Article reçu le 15/09/06,

Accepté le : 15/09/06